Cirugía de los divertículos faringoesofágicos

J Trotoux

Resumen. – Gracias al desarrollo de las técnicas endoscópicas, el tratamiento de los divertículos faringoesofágicos (divertículos de Zenker) ha evolucionado considerablemente en los últimos años.

Estas técnicas se basan en la sección de la pared mucosa y muscular que separa el esófago del saco diverticular, con el fin de realizar una especie de marsupialización del divertículo. Es preciso contar con instrumentos adecuados (diverticuloscopio, laringoscopio de Weerda). La sección propiamente dicha puede efectuarse con tijeras, pero en la actualidad se utiliza más a menudo el láser CO_2, o mejor aún la grapadora mecánica GIA que elimina casi totalmente el riesgo de mediastinitis.

Sin embargo, el método más empleado sigue siendo la cirugía tradicional por vía cervical externa, para practicar una exéresis completa (diverticulectomía), o a veces una simple suspensión del saco diverticular (diverticulopexia). En el primer caso, las grapadoras mecánicas permiten realizar una intervención mucho más simple y rápida. Son un importante elemento de prevención de las infecciones mediastínicas, excepcionales pero muy graves.

Según numerosos autores, la miotomía del cricofaríngeo constituye un tiempo esencial de la intervención, cualquiera que sea la técnica escogida.

© 2002, Editions Scientifiques et Médicales Elsevier SAS, París. Todos los derechos reservados.

Palabras clave: divertículo faringoesofágico, Zenker, endoscopia, diverticuloscopio, láser CO_2, pinza de sutura automática GIA, miotomía, diverticulectomía, diverticulopexia.

Introducción

La cirugía de los divertículos faringoesofágicos, generalmente llamados divertículos de Zenker, ha evolucionado considerablemente en los últimos años gracias al uso de los métodos endoscópicos.

Al principio dichos métodos estaban reservados a los pacientes cuyo estado general o desnutrición imposibilitaban la operación a cielo abierto. Varios autores fueron modificando progresivamente este punto de vista y adoptaron los métodos endoscópicos como tratamiento de primera elección. Otros, en cambio, consideran que la cirugía por vía cervical ha demostrado sus virtudes, y que no conviene utilizar los métodos endoscópicos de manera sistemática y exclusiva mientras no haya transcurrido un tiempo suficiente para evaluarlos. Por lo tanto, cuando se trata de pacientes jóvenes y en buen estado general, prefieren practicar una exéresis completa.

Independientemente de la razón esgrimida, las reticencias se deben también al temor de que se produzca una infección mediastínica. Este riesgo real hizo que los primeros autores (en particular Mosher [13]) renunciaran a la técnica endoscópica. Dohlman y Mattson [2] volvieron a utilizarla en 1960. Después, el láser, el microscopio, y más recientemente la grapadora mecánica, aportaron modificaciones a la técnica.

En este artículo se empezará por exponer los métodos endoscópicos, dado su carácter original y específicamente ORL. Sin embargo, lejos de desconocer la utilidad de los métodos tradicionales, se insiste en la eventual necesidad de pasar de una técnica a la otra (ya sea por dificultad en la exposición endoscópica o, más aún, cuando una perforación es reconocida en el peroperatorio y obliga a intervenir de inmediato por vía cervical).

No es razonable emprender un tratamiento endoscópico del divertículo de Zenker sin estar en condiciones de practicar una operación quirúrgica externa.

Cirugía por vía endoscópica

El tratamiento por vía endoscópica se basa en tres puntos fundamentales:

— la sección de la pared mucosa y muscular entre el esófago y el divertículo, verdadera marsupialización del saco diverticular en el esófago;

— la supresión del esfínter muscular por miotomía del cricofaríngeo;

— la supuesta existencia de una peridiverticulitis con fibrosis, considerada como una protección con respecto al riesgo de infección mediastínica.

Jacques Trotoux : *Professeur des Universités, oto-rhino-laryngologiste des hôpitaux de Paris, service d'ORL et de chirurgie cervico-faciale, université René Descartes Paris V, hôpital européen Georges Pompidou, 20, rue Leblanc, 75015 Paris, France.*

Entre quienes promovieron estos métodos ya se citó a Mosher [13] y Dohlman [2], considerados como sus verdaderos iniciadores. En Francia, Lallemant [11] fue, durante mucho tiempo, el único defensor de un enfoque que los otorrinolaringólogos de entonces consideraban demasiado simple y peligroso. Su discípulo Gehanno [4] fue el heredero directo. Pero el método endoscópico sólo cobró legitimidad cuando Van Overbeek [23] publicó en Suecia un impresionante estudio de 545 pacientes sin complicaciones reales. Remacle [18] y Hamoir [6], en Bélgica, fueron entusiastas defensores.

Las técnicas evolucionaron progresivamente, pasando de la simple sección con tijeras [11, 22] a la sección diatérmica [2], al láser [4, 6, 18, 23, 24], y más recientemente al uso de la grapadora mecánica GIA, que secciona y sutura al mismo tiempo [15, 16, 17, 19, 20]. Aunque los otros métodos hayan demostrado ser eficaces y seguros, esta última solución resulta mucho más satisfactoria intelectualmente. Las nuevas técnicas obligaron a modificar el instrumental, y en particular la forma de los endoscopios.

INSTRUMENTAL

■ *Endoscopios* (*fig. 1*)

Las primeras intervenciones se practicaban con un hipofaringoscopio común, pero pronto fue necesario construir nuevos instrumentos que, entre otras exigencias, debían ser autoestáticos.

La principal característica del hipofaringoscopio inicialmente propuesto por Gehanno es la concavidad de la extremidad distal de su cara superior, que permite fijar y bloquear la pared posterior de la laringe (es decir, la lámina cricoidea). Se adapta a la sección con tijeras, e incluso a la sección por coagulación diatérmica o con láser CO_2.

El diverticuloscopio de Van Overbeek, utilizado asimismo por Remacle, se caracteriza por su extremidad distal dividida en dos labios: uno superior y otro inferior más corto (*fig. 1B*). El intervalo entre ambos sirve para «tomar» la pared diverticuloesofágica, que queda tensa cuando el labio superior, introducido en la faringe, levanta la laringe y el labio inferior se desliza dentro del saco. Este diverticuloscopio posibilita la sección con tijeras y la coagulación, pero resulta especialmente adecuado para el uso del láser. Es autoestático.

El laringoscopio de Weerda (en realidad, un hipofaringoscopio espéculo) está constituido por dos valvas que pueden separarse paralelamente, y también por su extremidad distal. La hoja superior (en posición avanzada con respecto a la inferior) se coloca en el esófago, mientras que esta última se ubica dentro del divertículo. El instrumento se introduce cerrado o levemente abierto. Después, bajo control visual, se separan las hojas, que circunscriben la pared tanto como sea necesario. Este laringoscopio permite la práctica de todas las técnicas de sección de la pared diverticuloesofágica, y en particular la realizada con grapadora mecánica GIA.

Todos los endoscopios utilizados deben ser lo suficientemente largos como para permitir el acceso y la exposición de divertículos voluminosos y del conjunto de la pared (diverticuloscopio de Van Overbeek: 26 cm; laringoscopio de Weerda: 21 cm sin el mango).

■ *Instrumentos propiamente dichos*

Como es obvio, se ha de contar con una aspiración metálica. Eventualmente ésta puede utilizarse para la coagulación selectiva de un vaso, tanto en la sección con tijeras como en la sección con láser CO_2 que, como se sabe, tiene escaso poder coagulante.

En ambos casos se emplea el microscopio operatorio (focal de 400 mm, aumento x 10).

La grapadora mecánica GIA (*fig. 2*) no es compatible con el microscopio. Introducida en el laringoscopio de Weerda no impide la abertura de las hojas, pero le resta visibilidad a la maniobra de «toma» de la pared diverticuloesofágica. Otro inconveniente, aún más importante: no permite situar (salvo por el tacto) la penetración y la posición de la extremidad de la pinza con respecto al fondo del saco. Una penetración demasiado profunda puede causar una perforación.



1 *Endoscopios.*
A. Tubo de Gehanno.
B. Diverticuloscopio de Van Overbeek.
C. Laringoscopio de Weerda.

Por ello es imprescindible utilizar un endoscopio rígido con óptica de 0 a 30°, suficientemente largo como para poder colocarlo dentro del divertículo a fin de realizar la maniobra bajo control videoendoscópico [15, 16, 17, 19, 20].

El endoscopio también sirve para precisar si la sección-sutura ha llegado lo bastante lejos. De lo contrario cabe la posibilidad de completarla utilizando un segundo «paquete» de grapas, y aun un tercero, como ocurre normalmente cuando se operan divertículos voluminosos.

TÉCNICA

■ *Puntos comunes*

— Anestesia general por intubación. Cuando se utiliza el láser no es preciso que la sonda esté protegida, ya que no se encuentra en el campo de trabajo.

— Posición del enfermo: la tradicional para todas las maniobras endoscópicas hipofaríngeas y esofágicas. Evitar la hiperextensión cervical. Para introducir el endoscopio, siempre bajo control visual, la cabeza debe estar levemente flexionada hacia delante. Cuando se visualiza la pared diverticuloesofágica, instalar la suspensión y regular la posición del

2 *Grapadora mecánica para uso endoscópico.*
A. Grapadora Endo-GIA 30.
B. Detalle de la extremidad de la grapadora.

endoscopio y de la cabeza del paciente de modo que la pared quede exactamente en el ecuador de la imagen.

— Previamente conviene limpiar el saco diverticular y examinar el interior del divertículo para asegurarse de que no existe ninguna lesión sospechosa (el cáncer de divertículo es poco frecuente, pero ha sido mencionado por algunos autores [5]).

— Para cerciorarse de que el orificio superior corresponde realmente al esófago se introduce una sonda y se comprueba si ha llegado al estómago, como en cualquier sondeo gástrico. Si está previsto que la sonda quede instalada conviene introducirla por la nariz. De lo contrario es más simple introducirla por el endoscopio y retirarla inmediatamente después de la comprobación.

■ *Técnica propiamente dicha*

Depende del instrumento que se utilice para dividir la pared diverticuloesofágica y seccionar el músculo cricofaríngeo. Existen dos riesgos:

— perforar el fondo del saco diverticular, que se evita limitando la sección a la altura del músculo cricofaríngeo,

— realizar una sección insuficiente, que puede redundar en el fracaso funcional del método.

Ambas dificultades pueden evitarse si se expone bien la pared y se visualiza adecuadamente el saco, ya sea mediante un microscopio operatorio (técnica con tijeras o con láser) o por medio de un control videoendoscópico (técnica con grapadora GIA).

Sección con tijeras

Se practica con las tijeras de Seiffert. La sección por diatermocoagulación es una técnica análoga.

Estos métodos han caído en desuso.

Sección con láser *(fig. 3)*

— Se emplea el láser CO_2, aunque también se propuso el YAG y el KTP [9].

— Se regula la potencia en 10 W, tiro continuo y con un haz cuyo diámetro es de 700 µm. Algunos autores recomiendan disminuir la potencia a 4 W cuando se llega a lo que parecen ser las últimas fibras musculares.

— Se comienza por una incisión en la mucosa mediante una «quemadura» de aproximadamente 1 cm de ancho que deja bien a la vista el músculo cricofaríngeo tendido transversalmente. Se vaporiza dicho músculo hasta que no se vea ninguna fibra muscular. Paralelamente, a medida que se progresa, se secciona la mucosa anterior y posterior de la pared. Se crea así una amplia comunicación de 15 a 20 mm de alto por 1 cm de ancho entre el fondo diverticular y el esófago (Gehanno).

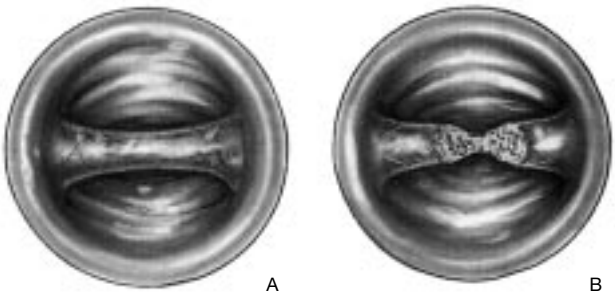

3 *Vista endoscópica.*
A. Exposición de la pared diverticular.
B. Sección de la pared diverticular con láser.

— Para tener la certeza de no causar una perforación, Hamoir [6] recomienda dejar una pared inferior de aproximadamente 1 cm.

— Por lo general se indica una antibioticoprofilaxis durante 48 horas, que comienza en el momento de la intervención. Algunos autores la transforman en un tratamiento potencial de 8 días.

— La sonda digestiva es objeto de controversias. Hay quienes no la utilizan, como Hamoir, y autorizan una alimentación licuada a partir del tercer día. Otros, como Gehanno, dejan una sonda instalada durante 8 días. Por último, algunos colocan la sonda si lo juzgan necesario, y de no haber ninguna complicación (fiebre, enfisema) la retiran al cabo de 24 horas. La reanudación de la alimentación siempre debe ser progresiva, empezando por alimentos licuados o semilíquidos durante un período de 8 a 10 días.

Sección-sutura con grapadora GIA

— Se utiliza una grapadora equipada con tres hileras de grapas a ambos lados de una hoja retráctil. Tiene un diámetro de aproximadamente 12 mm y la parte cortante y suturante mide 32,5 mm de largo.

— Con esta técnica es imprescindible utilizar el laringoscopio de Weerda. Las hojas se colocan a uno y otro lado de la pared diverticuloesofágica y se separan para exponer ésta adecuadamente *(fig. 4)*.

— Se verifica el aspecto y la longitud del divertículo con la óptica de 0 o 30°.

— Algunos autores [19, 20] recomiendan instalar una tracción con hilo de seda en las extremidades laterales de la pared para «atraparla» y fijarla eficazmente al colocar la pinza. Los hilos se retiran después de la intervención.

— Se introduce la grapadora desbloqueada muy levemente abierta, de modo que la hoja larga (que contiene las grapas) se sitúe en el esófago, y la hoja neutra (o «yunque») dentro

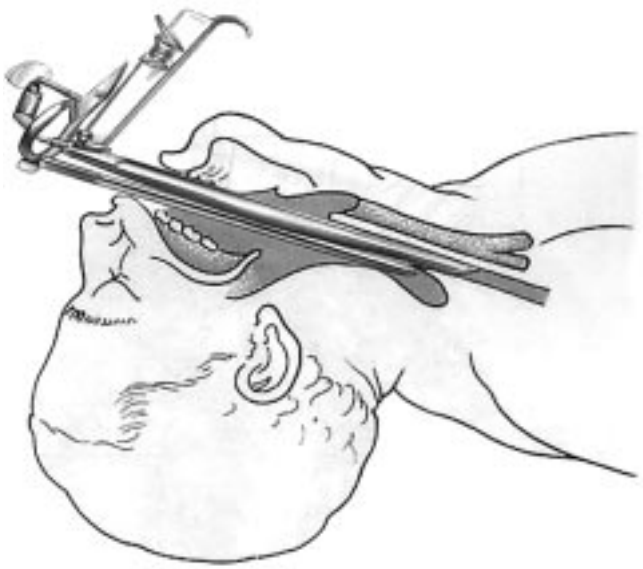

4 *Colocación del laringoscopio de Weerda.*

5 *Posición de la grapadora Endo-GIA.*

del divertículo *(fig. 5)*. En el modelo más reciente se acortó la hoja inferior (diverticular) porque la prolongación sin grapa podía perforar el saco diverticular cuando el cirujano intentaba llevar la sutura y la sección lo más lejos posible [15, 17].

— Después de activarla, se retira la grapadora cerrada. Se comprueba endoscópicamente si la sección es suficiente y si no se ha provocado una perforación diverticular.

Se controlan por videoendoscopia todos los movimientos, y en particular la posición de la grapadora.

— Si el divertículo es grande, o si la primera sección ha sido insuficiente, se recomienda la intervención con un segundo «paquete» de grapas.

— Puede instalarse una sonda gástrica, pero ello no es de ningún modo imprescindible. Conviene administrar alimentación parenteral durante 24 horas y luego alimentación oral semilíquida durante 8 días. La mayoría de los autores indican no más de 2 o 3 días de hospitalización postoperatoria. Se recomienda prescribir antibióticos durante 48 horas.

Todos los métodos endoscópicos demostraron ser eficaces. Pudo comprobarse que los presuntos riesgos de mediastinitis, referidos tan a menudo, en realidad no tenían justificación. Sin embargo, estos métodos sólo resultan verdaderamente útiles en los divertículos medianos o voluminosos; en cambio, no se adaptan a los de menos de 2 cm de diámetro, que algunas veces ocasionan síntomas considerables. También conviene destacar que se trata de una marsupialización, y no de una supresión del divertículo, de modo que los controles radiológicos pueden decepcionar al cirujano, y más aún al paciente. A menos que persistan síntomas residuales posquirúrgicos, dichos controles son innecesarios.

Cirugía por vía cervical

La cirugía por vía cervical es el procedimiento más tradicional para el tratamiento de los divertículos faringoesofágicos. Es preciso establecer una distinción clara entre la diverticulectomía (generalmente asociada a la miotomía del cricofaríngeo para evitar las recidivas) y la diverticulopexia con miotomía del cricofaríngeo, cuyo principio se acerca al de las técnicas endoscópicas, aun cuando no implica ninguna sección mucosa.

Todas estas técnicas tienen varios puntos en común, y sólo difieren por el hecho de resecar o no el divertículo.

PUNTOS EN COMÚN DE LAS OPERACIONES DE DIVERTÍCULOS POR VÍA CERVICAL

■ *Anestesia*

— Anestesia general por intubación endotraqueal.

— Cuando se trata de una simple miotomía del cricofaríngeo algunos autores [17, 18] utilizan la anestesia local.

■ *Posición del enfermo* *(fig. 6)*

— Decúbito dorsal, región cervical levantada con un hule enrollado bajo los hombros. En las personas de edad o artrósicas, comprobar que la cabeza esté suficientemente apoyada.

— Generalmente la incisión se practica del lado izquierdo, con la cabeza moderadamente rotada hacia la derecha, sin «forzar». Según los parámetros radiológicos, en algunos casos se prefiere realizar la incisión del lado derecho. El autor propone utilizar el acceso bilateral cuando se trata de divertículos muy voluminosos, difíciles de disecar por una vía únicamente izquierda o derecha.

■ *Acceso y disección del divertículo* *(figs. 7, 8)*

— Incisión de unos 10 cm, levemente por detrás del borde anterior del esternocleidomastoideo. Su extremidad inferior debe situarse a 1 cm de la articulación esternoclavicular. La incisión comprende la piel, el tejido celular subcutáneo y el músculo cutáneo del cuello.

— Exposición del borde anterior del esternocleidomastoideo y sección de la aponeurosis cervical superficial.

— Identificación del músculo omohioideo, sección de su tendón o del vientre posterior del músculo.

— Ligadura de la vena tiroidea media.

— Rechazar hacia fuera el paquete vasculonervioso (carótida primitiva, yugular y nervio neumogástrico) con un separador de Farabeuf. Rechazar hacia dentro el bloque laringotraqueotiroideo.

En este estadio de la intervención se suele buscar el nervio recurrente y aislarlo para protegerlo. El autor considera que tal precaución no es indispensable. En cambio, recomienda dirigirse desde un principio al plano prevertebral, fuera del borde externo del esófago y, por ende, lejos del nervio.

Así pues, el cirujano debe guiarse por el plano prevertebral de abajo arriba, para identificar primero el esófago y, a partir de él, el polo inferior del divertículo.

— Disección del divertículo: se realiza con la extremidad de unas tijeras romas, o incluso con una compresa o con una gasa montada en una pinza. Al principio la identificación suele resultar bastante dificultosa. No se ha de confundir el esófago con el saco diverticular (no crear un falso divertícu-

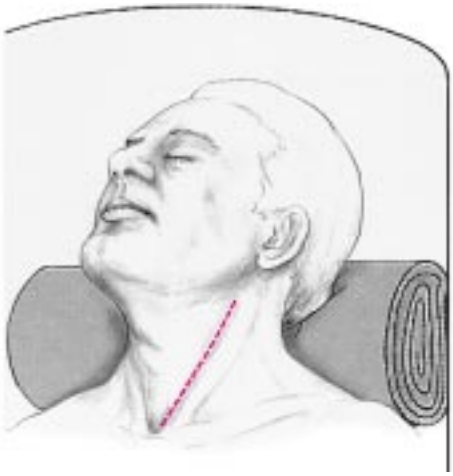

6 *Posición del paciente e incisión.*

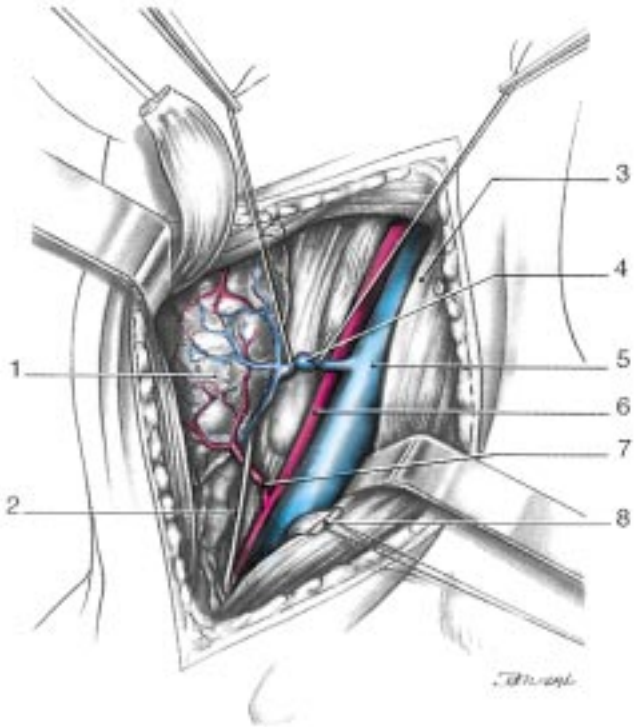

7 *Acceso al divertículo.*
1. Lóbulo tiroideo rechazado; 2. nervio recurrente; 3. borde anterior del esternocleidomastoideo; 4. vena tiroidea media; 5. vena yugular interna; 6. carótida primitiva; 7. arteria tiroidea inferior; 8. músculo omohioideo.

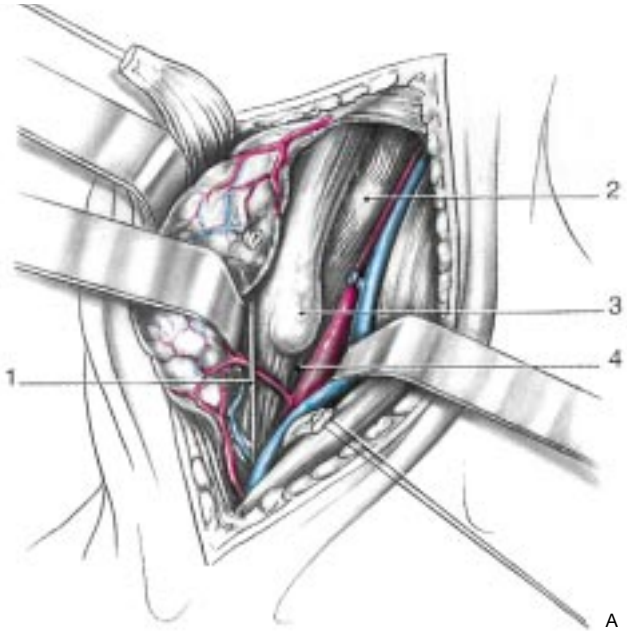

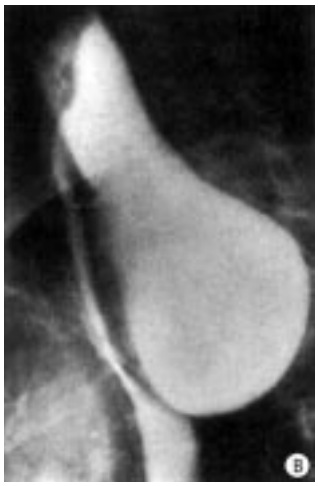

8 *A. Identificación del divertículo.*
1: Nervio recurrente; 2: plano prevertebral; 3: saco diverticular; 4: borde izquierdo del esófago.
B. Divertículo del esófago (radiografía de perfil).

lo). Conviene no disecar el saco más allá de los límites del cuello, es decir, no «atraer» al esófago en tal disección.

Para que resulte más fácil situar el esófago, distinguir su posición e identificar su pared, algunos autores proponen instalar una bujía en la luz esofágica. Esto puede realizarse al principio de la intervención (aunque se corre el riesgo de dañar el saco si la bujía se desvía del trayecto esofágico), o bien una vez que el saco esté casi totalmente disecado, controlando la progresión de la bujía con la vista y, sobre todo, con el tacto.

El autor considera que tal procedimiento es innecesario si se trabaja con prudencia. En cambio, cuando se ha de realizar una diverticulectomía, que implica la abertura de la mucosa, instala una sonda nasogástrica en este tiempo operatorio. El paso de la sonda suele resultar difícil, quizás a causa de la hipertonía de la boca de Killian, de ahí que se elija este momento para instalar la sonda con mayor seguridad.

■ *Miotomía del cricofaríngeo* (*fig. 9*)

Muchos autores la consideran el tiempo esencial de la intervención y la mejor prevención de las recidivas.

Puesto que en reposo resulta difícil o imposible identificar y disecar los pequeños divertículos (generalmente inferiores a 2 cm), éstos no pueden tratarse por exéresis ni por suspensión, menos aún mediante técnicas endoscópicas. Por lo tanto, se practica únicamente una miotomía del cricofaríngeo.

Algunos especialistas no la recomiendan, bien por principio o bien porque resulta difícil mostrar una hipertonía con base en los estudios radiológicos y manométricos [12].

El autor considera que la miotomía del cricofaríngeo no es imprescindible, pero sí perfectamente legítima (conviene recordar que las diverticulopexias, y más aún las técnicas endoscópicas, se basan esencialmentalmente en el mismo principio).

Cuando el músculo, manifiestamente hipertrófico, forma un banda más o menos gruesa, resulta fácil identificar y seccionar las fibras musculares. Por lo común se identifican las

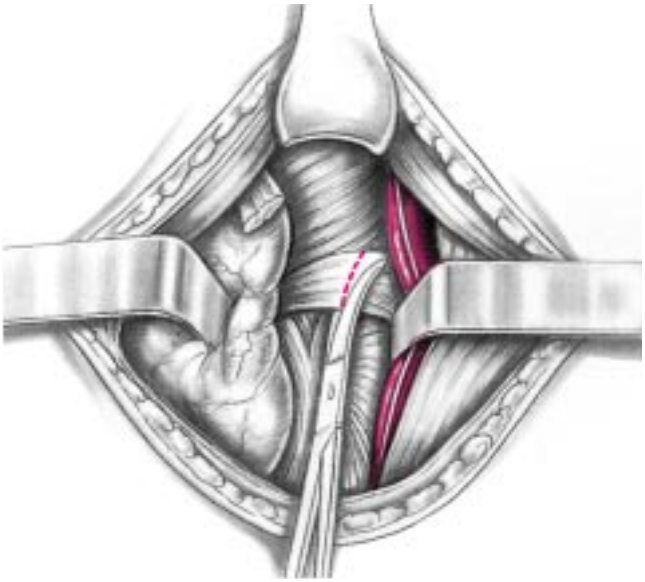

9 *Miotomía del cricofaríngeo.*

fibras, se disecan con tijeras, y después se seccionan prudentemente hasta ver la mucosa. Algunos recomiendan efectuar una amplia resección muscular de más de 1 cm. Cuando se ha de practicar una diverticulectomía, este tiempo se facilita notablemente introduciendo un dedo en el esófago a través de la brecha (maniobra imposible cuando se utilizan grapadoras automáticas e innecesaria en las diverticulopexias). Para sostener la mucosa cerrada puede utilizarse una bujía.

Tres detalles importantes en cuanto a la sección:

— debe abarcar todo el espesor de las fibras musculares;

— debe efectuarse por detrás de la articulación cricotiroidea (lo que indica el nivel) o, mejor aún, acercarse todo lo posible a la línea media posterior, con lo que se evita por completo el riesgo de lesionar el nervio recurrente;

— debe ser amplia, implicar las fibras del cricofaríngeo, el tercio inferior del constrictor y el primer centímetro de las fibras musculares del esófago. En realidad, a menudo resulta difícil identificar los músculos de modo preciso.

PUNTOS ESPECÍFICOS DE CADA TÉCNICA

En este estadio de la intervención se diseca de modo completo el saco diverticular y se identifica el cuello, o al menos la unión esofagodiverticular. La miotomía puede efectuarse ulteriormente.

■ *Diverticulectomías*

Técnica

— Se coloca una sonda nasoesofágica (si no está instalada desde antes).

— La técnica de exéresis depende del modo de cierre.

• *Cierre clásico con hilo de reabsorción lenta*

— Resulta cómodo colocar un punto de apoyo en las uniones superior e inferior entre el esófago y el divertículo, apoyado sobre una compresa o un campo *(fig. 10)*.

— Protección de los espacios cervicales con campos impregnados con betadina.

— Abertura del divertículo: se realiza a expensas de la pared diverticular anterior (correspondiente a su borde izquierdo si se ha practicado el acceso por ese lado) *(fig. 11)*.

— Eventual aspiración de los residuos alimentarios.

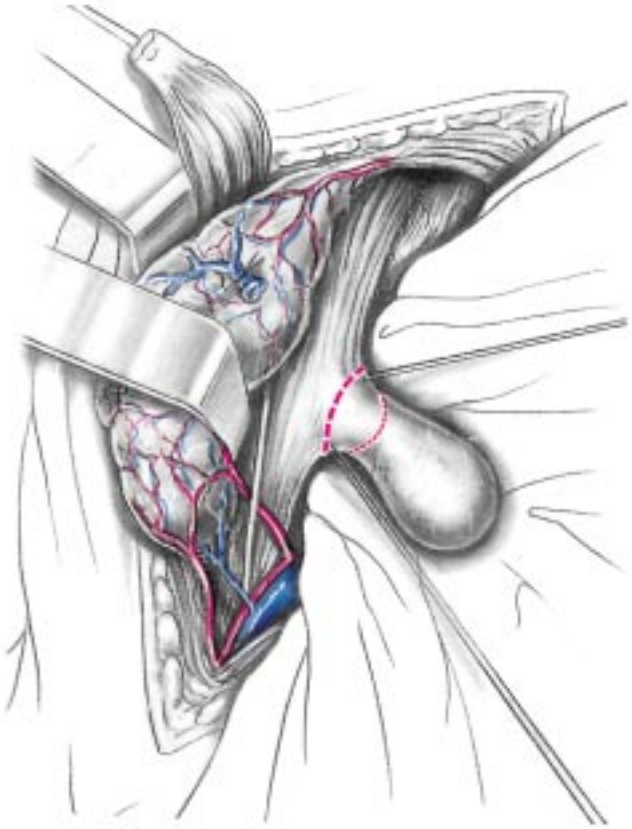

10 *Exposición del divertículo. Líneas de sección del cuello.*

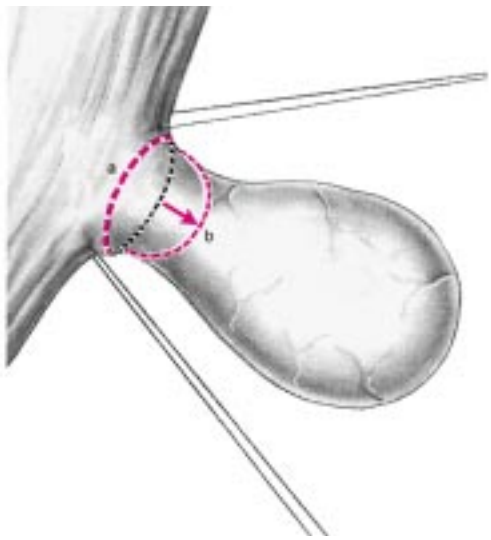

11 *Sección del cuello (detalle).*

— Sección de la pared diverticular posterior, de manera que la resección mucosa posterior sea más económica que la anterior. El exceso de mucosa con respecto a la línea de sección teórica facilita considerablemente la sutura ulterior, que queda desplazada hacia el borde izquierdo del esófago. Tal sutura no parece ser un factor de recidiva, y evita totalmente el riesgo de estenosis.

— La sutura se practica con hilo de reabsorción lenta *(fig. 12)*, haciendo puntos mucosos separados o bien una sutura continua. Luego se realiza un segundo plano muscular con puntos separados. Algunos autores prefieren efectuar un cie-

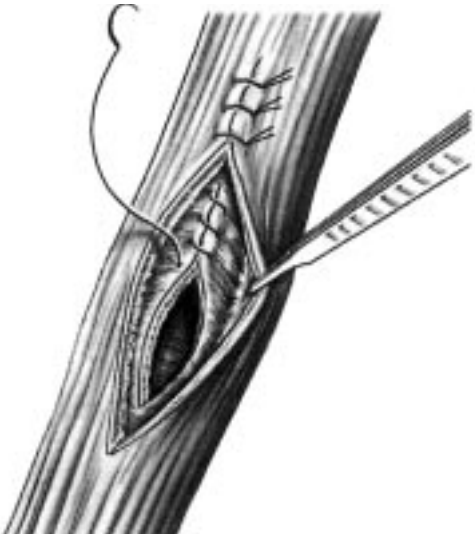

12 *Sutura de la brecha esofágica.*

rre paso a paso, a medida que se va abriendo la brecha.

• *Cierre con grapadora mecánica (fig. 13)*

— Las grapadoras (generalmente la TA 30, pero en algunos casos la TA 55) sólo sirven para colocar las grapas, mientras que la sección se efectúa con el bisturí.

— Esta técnica evita totalmente la abertura de la mucosa y reduce el riesgo de estenosis. Se expone perfectamente el divertículo y se aplica la grapadora sobre la línea del borde del esófago *(fig. 14).* El cierre y la sección se realizan al mismo tiempo. La reconstitución es mucho más breve y se evita el riesgo de contaminación por la saliva o por el contenido gástrico del campo operatorio.

— Verificación de la hemostasis e instalación de un drenaje aspirativo de Redon-Jost, que no debe quedar en contacto con la sutura esofágica.

— Cierre cutáneo en dos planos.

Postoperatorio

— Antibioticoterapia, que se ha empezado durante la intervención.

— Drenaje aspirativo durante 3 días. Alimentación por sonda desde el día siguiente al de la operación, por el término de una semana.

— Control periódico local (enfisema, estado de la piel, deglución de la saliva, etc.) y general (temperatura).

— La alimentación se reanuda al octavo o noveno día, empezando por alimentos semilíquidos o de consistencia pastosa.

— Antes de retirar la sonda generalmente se solicita un control radiográfico con medio de contraste.

Complicaciones

La complicación más temible es la infección con mediastinitis, que se previene evitando el despegamiento retroesofágico intempestivo durante la operación, cuidando la asepsia, realizando suturas herméticas y prescribiendo dosis suficientes de antibióticos. Las manifestaciones de esta complicación son la fiebre y las imágenes radiológicas de ensanchamiento del mediastino superior. Un enfisema puede indicar la existencia de una fístula inmediata o de una sutura insuficiente o mal ajustada. Sin esperar a que empeore el estado general se debe iniciar rápidamente un tratamiento médico, y hasta colocar un drenaje si fuera necesario. Actualmente la mediastinitis ya es una complicación excep-



13 *Grapadora mecánica.*

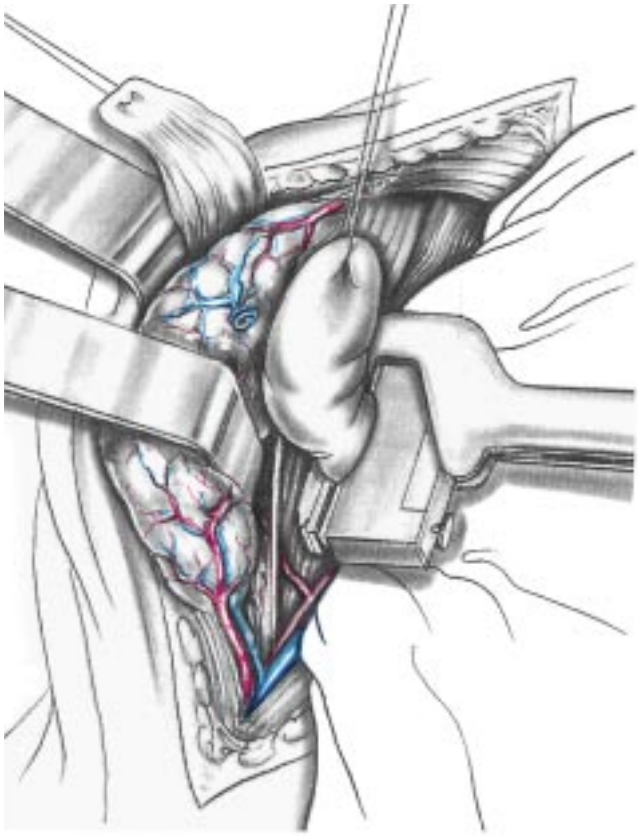

14 *Sutura con grapadora automática.*

cional, pero podrá serlo más aún cuando se generalice el uso de la grapadora mecánica.

También la fístula secundaria se ha vuelto infrecuente. En la mayor parte de los casos se pone de manifiesto por una infección local con formación de un absceso y aparición de saliva a través de la herida.

Otra complicación muy poco frecuente es la estenosis, consecuencia de una exéresis mucosa excesiva. Se trata mediante dilataciones progresivas.

Puede observarse una parálisis del recurrente, que por lo general es sólo transitoria. Ya se explicó su prevención.

En varias publicaciones se refieren casos de recidiva, a veces muy tardíos. Sin embargo, se ha de distinguir la recidiva radiológica sin expresión clínica de la verdadera recidiva, cuyo tratamiento depende de la intensidad de los síntomas. Las recidivas posquirúrgicas pueden tratarse endoscópicamente.

■ *Diverticulopexia* (*fig. 15*)

La diverticulopexia tiene la ventaja de evitar la abertura mucosa, y con ella los riesgos de infección, fístula o estenosis [8, 10]. Es difícil de realizar en los divertículos muy pequeños, que no pueden suspenderse. La diverticulopexia puede transformarse en diverticulectomía si al disecar el divertículo se produce accidentalmente una brecha mucosa, lo cual indica que el tejido, demasiado frágil, no se presta a una sutura simple.

Técnicas

El saco diverticular completamente liberado se suspende por fijación del fondo del divertículo al plano prevertebral, con o sin sutura del cuello. Se deben colocar varios puntos, y realizar la suspensión tan arriba como se pueda (a veces, cuando el divertículo es grande, en la punta de la apófisis mastoides, otras veces en el esternocleidomastoideo).

Es imprescindible asociar la miotomía del cricofaríngeo.

No se precisa instalar una sonda alimentaria.

Postoperatorio

Se puede reanudar la alimentación desde el día siguiente al de la operación.

La hospitalización puede durar hasta que se retira el drenaje de Redon-Jost.

Complicaciones

Una persistencia de una imagen diverticular radiológica sin manifestación clínica, que es frecuente, no debe considerarse como una complicación.

Si la fijación se suelta puede producirse una recidiva.

El problema del nervio recurrente es análogo al expuesto a propósito de las diverticulectomías.

■ *Invaginación del divertículo*

Esta técnica, hoy abandonada (salvo por Bowlder y Stell [1], quienes publicaron 20 casos en 1987), consiste en invaginar el saco dentro de la luz esofágica y efectuar una sutura serosa de mantenimiento en dos planos.

Los autores mencionados (que por otra parte encontraron muy numerosas complicaciones en su experiencia de diverticulectomía) se felicitan de la ausencia de problemas postoperatorios, sólo registran 2 recidivas en 20 casos, y destacan que la invaginación mucosa no trastorna la deglución.

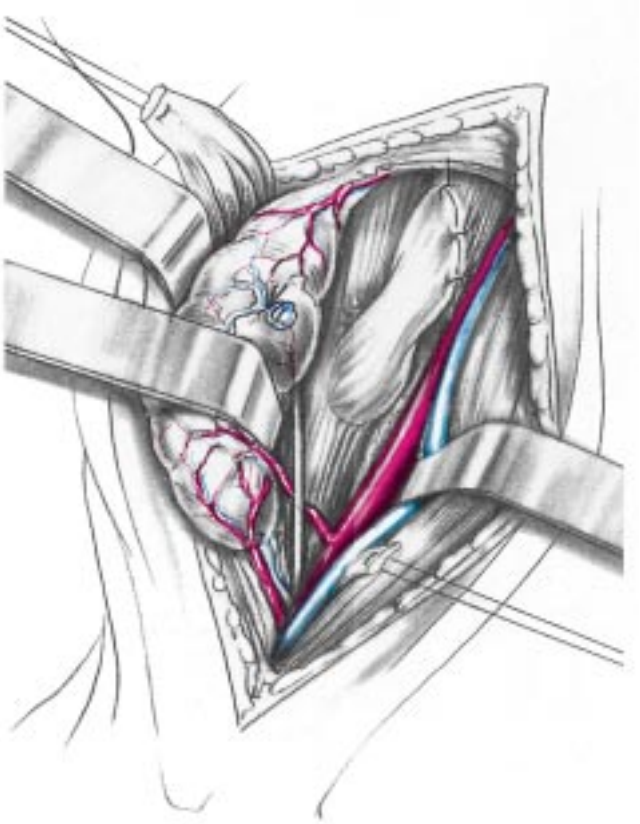

15 *Suspensión del divertículo (diverticulopexia).*

Cualquier referencia a este artículo debe incluir la mención del artículo original: Trotoux J. Chirurgie des diverticules pharyngo-œsophagiens. Encycl Méd Chir (Editions Scientifiques et Médicales Elsevier SAS, Paris, tous droits réservés), Techniques chirurgicales - Tête et cou, 46-290, 2001, 10 p.

Bibliografía

[1] Bowdler DA, Stell PM. Surgical management of posterior pharyngeal pulsion diverticula: inversion versus one stage excision. *Br J Surg* 1987 ; 74 : 988-996

[2] Dohlman G, Mattsson O. The endoscopic operation for hypopharyngogeal divercula. *Arch Otolaryngol* 1960 ; 71 : 744-752

[3] Fatsis ME, Hatzinis AC, Antipas GD. Automatic stapping devices in the surgical treatment of œsophageal diverticula. *J Thorac Cardiovasc Surg* 1991 ; 25 : 195-197

[4] Gehanno P, Delattre J, Depondt J, Guedon C, Barry B. Traitement par chirurgie endoscopique des diverticules hypopharyngés dits de Zenker, à propos de 59 cas. *Ann Otolaryngol Chir Cervicofac* 1999 ; 116 : 245-249

[5] Giuli R, Lerut T, Aelvoet C, Leclerf Y, Grûwez JA, Rosetti M. Benign lesion of the esophagus and cancer. Berlin : Springer Verlag, 1989 : 11-16

[6] Hamoir M, Gruyer X, Rombaux P. Utilisation du laser CO_2 dans le traitement endoscopique des diverticules pharyngoœsophagiens de Zenker. Expérience à propos de 33 cas. *Ann Otolaryngol Chir Cervicofac* 1997 ; 114 : 7-12

[7] Hiebert CA. Surgery for cricopharyngeal dysfunction under local anesthesia. *Am J Surg* 1976 ; 131 : 423-427

[8] Konowitz PM, Biller HF. Diverticulopexy and cricopharyngeal myotomy. Treatment for the high-risk patient with a pharyngo-esophageal (Zenker's) diverticulum. *Otolaryngeal Head Neck Surg* 1989 ; 100 : 146-153

[9] Kuhn FA, Bent JP. Zenker's diverticulomy using the KTP/532 laser. *Laryngoscope* 1992 ; 102 : 946-950

[10] Laccourreye O, Menard M, Brasnu D, Janot F, Fabre A. Diverticules pharyngo-oesophagiens. Traitements et résultats. *Ann Otolaryngol Chir Cervicofac* 1988 ; 105 : 423-429

[11] Lallemant Y. Le traitement endoscopique du diverticule pharyngo-œsophagien (dix ans d'expérience). *J Fr ORL* 1980 ; 28 : 7-15

[12] Michot F, Lienhard P, Maillard JH. La myotomie du cricopharyngien est inutile dans la cure du diverticule pharyngo-œsophagien. *Chirurgie* 1978 ; 104 : 679-682

[13] Mosher HP. Webs and pouches of the oesophagus: their diagnosis and treatment. *Surg Gynecol Obstet* 1917 ; 25 : 175-187

[14] Mouroux J, Benchimol D, Santini J, Bernard JL, Bereder JM, Abdou Ada M et al. Diverticules pharyngo-oesophagiens. Résultats d'une série de quarante et une diverticulectomies. *Ann Chir* 1991 ; 45 : 391-395

[15] Narne S, Cutrone C, Chella B, Bonavina L, Peracchia A. Endoscopic Diverticulotomy for the treatment of Zenker's diverticulum: results in 102 patients with staple-assisted endoscopy. *Ann Oto Rhinol Laryngol* 1999 ; 108 : 810-815

[16] Omote K, Feussenr H, Stein HJ, Ungeheuer A, Siewert JR. Endoscopic stapling diverticulostomy for Zenker's diverticulum. *Surg Endosc* 1999 ; 13 : 535-538

[17] Perachia A, Bonavina L, Narnes S, Segalin A, Antoniazzi L, Marotta G. Minimally invasive surgery for Zenker diverticulum. Analysis of results in 95 consecutive patients. *Arch Surg* 1998 ; 133 : 695-700

[18] Remacle H, Lawson G, Mayne R. La chirurgie du diverticule pharyngo-œsophagien par voie endoscopique au laser CO_2. *Rev Off Soc Fr ORL* 1992 ; 15 : 21-26

[19] Scher RL, Richtsmeier WJ. Endoscopic staple-assisted esophagodiverticulostomy for Zenker's diverticulum. *Laryngoscope* 1996 ; 106 : 951-956

[20] Scher RL, Richtsmeier WJ. Long-term experience with endoscopic staple-assisted esophagodiverticulostomy for Zenker's diverticulum. *Laryngoscope* 1998 ; 108 : 200-205

[21] Schmit PJ, Zuckerbraun L. Treatment of Zenker's diverticula by cricopharyngeus myotomy under local anesthesia. *Am Surg* 1992 ; 58 : 710-716

[22] Seiffert A. Oesophagoskopie und endoskopische Oesophagus-behandlung. *Arch Ohr Nas U Kehlk Heilk* 1953 ; 163-140

[23] Van Overbeek JJ. Meditation on the pathogenis of hypopharyngeal (Zenker's) diverticulum and a report of endoscopic treatment in 545 patients. *Ann Otol Rhinol Laryngol* 1994 ; 103 : 178-185

[24] Westrin KM, Ergün S, Carlsöö B. Zenker's diverticulum: a historical review and trends in therapy. *Acta Otolaryngol* 1996 ; 116 : 351-360